

# Descripción histológica del ciclo reproductivo del escorpión *Tityus macrochirus* (Scorpiones: Buthidae) de Chipaque, Cundinamarca

## Histological description of the reproductive cycle of the scorpion *Tityus macrochirus* (Scorpiones: Buthidae) from Chipaque, Cundinamarca

DOI: 10.47374/novcol.2025.v20.2661

Catalina Pulido-Forero <sup>1</sup>  
Alexander López-Pardo <sup>2</sup>  
Steeven Flórez-Abreu <sup>3</sup>  
Alexander García García <sup>4</sup>  
Juliana Mosquera Laguna <sup>5</sup>

1. Universidad Distrital Francisco José de Caldas, programa de Licenciatura en Biología, Grupo de investigación en artrópodos KUMANGUI, Bogotá, Colombia.  
ORCID: <https://orcid.org/0009-0004-4866-6888>  
Email: cataforero04@gmail.com

2. Universidad Distrital Francisco José de Caldas, programa de Licenciatura en Biología, Grupo de investigación en artrópodos KUMANGUI, Bogotá, Colombia.  
ORCID: <https://orcid.org/0009-0004-1466-9722>  
Email: jaialopezp@udistrital.edu.co

3. Universidad Distrital Francisco José de Caldas, programa de Licenciatura en Biología, Grupo de investigación en artrópodos KUMANGUI, Bogotá, Colombia;  
Universidad de Los Andes, Centro de Investigaciones en microbiología y parasitología tropical (CIMPAT).  
ORCID: <https://orcid.org/0000-0001-7559-1587>  
Email: stfloreza@unal.edu.co

4. Universidad Distrital Francisco José de Caldas, programa de Licenciatura en Biología, Grupo de investigación en artrópodos KUMANGUI, Bogotá, Colombia.  
ORCID: <https://orcid.org/0000-0001-9905-003X>  
Email: agarciag@udistrital.edu.co

5. Universidad INCCA de Colombia, Programa de Biología, Grupo de investigación biotecnología y medio ambiente (BIOMA).  
ORCID: <https://orcid.org/0009-0000-8738-1819>  
Email: julimosqueral@gmail.com

Historia del artículo

Fecha de recepción: 19-05-2025

Fecha de aceptación: 12-11-2025

## Resumen

El escorpión *Tityus macrochirus* (Buthidae) es una especie de importancia médica en Colombia debido al potencial citotóxico de su veneno. Sin embargo, su biología reproductiva ha sido poco explorada. Este estudio presenta la primera descripción histológica del ovario-útero y del ciclo reproductivo de *T. macrochirus* en Colombia. Se analizaron siete hembras colectadas en Chipaque, Cundinamarca, mediante técnicas histológicas convencionales; se realizaron 56 láminas teñidas con hematoxilina-eosina y se examinaron bajo aumentos de 10× y 40×. El ovario-útero corresponde al tipo apocigénico, con desarrollo asincrónico de los ovocitos. Se definieron cuatro etapas ovocitarias: previtelogénesis temprana, previtelogénesis tardía, vitelogénesis temprana y vitelogénesis tardía, diferenciadas con base en el tamaño del ovocito, la proporción del núcleo y la cantidad de vitelo presente. Este estudio aporta información novedosa sobre la morfología y dinámica reproductiva de un escorpión neotropical, con implicaciones tanto para la comprensión de su ecología como para el desarrollo de estrategias de manejo y conservación, especialmente en contextos de cambio climático y control de especies de importancia médica.

**Palabras clave:** Ciclo reproductivo, histología, ovario-útero, escorpionismo.

## Abstract

The scorpion *Tityus macrochirus* (Buthidae) is a medically important species in Colombia due to the cytotoxic potential of its venom. However, its reproductive biology remains poorly studied. This research presents the first histological description of the ovary-uterus and reproductive cycle of *T. macrochirus* in Colombia. Seven females collected in Chipaque, Cundinamarca, were analyzed using conventional histological techniques; a total of 56 hematoxylin-eosin stained slides were prepared and examined under 10× and 40× magnifications. The ovary-uterus was identified as apokogenic, characterized by asynchronous oocyte development. Four oocyte developmental stages were defined: early previtellogenesis, late previtellogenesis, early vitellogenesis, and late vitellogenesis. These stages were differentiated based on oocyte size, nuclear-to-cytoplasmic ratio, and vitellum accumulation. This study provides novel insights into the reproductive morphology and dynamics of a Neotropical scorpion species, with implications for understanding its ecology

and informing conservation and management strategies, particularly in the context of climate change and control of medically significant species.

**Keywords:** Reproductive cycle, histology, ovary-uterus, scorpionism.

## Introducción

La familia Buthidae Koch, 1837, es una de las más diversas y ampliamente distribuidas dentro del orden Escorpiones, con aproximadamente 73 géneros, 529 especies y cerca de 165 subespecies reconocidas (Fet y Lowe, 2000). En Colombia, el género *Tityus* Koch, 1937, es particularmente diverso, con alrededor de 130 especies descritas. Varias de ellas presentan alta toxicidad para el ser humano, lo que las convierte en especies de relevancia médica por su implicación en casos de envenenamiento accidental o escorpionismo (Flórez, 2001; Cupo et al., 2003; Albuquerque et al., 2009a; Albuquerque et al., 2009b; Borges et al., 2010).

En términos ecológicos, los escorpiones suelen habitar ambientes con condiciones específicas de humedad, temperatura y refugio. Sin embargo, algunas especies del género *Tityus* han demostrado una notable capacidad de adaptación a ambientes antropizados, como áreas agrícolas, ganaderas, mineras y urbanas, lo que las convierte en especies oportunistas (Gómez y Otero, 2007). Específicamente, *Tityus macrochirus* ha sido reportado como una especie oportunista en el municipio de Cáqueza (Teruel y García, 2008) y, más recientemente, en los municipios de Fosca y Choachí, en el departamento de Cundinamarca (Rincón-Cortés, 2017).

Además de su relevancia médica, *T. macrochirus* ha despertado interés por el potencial terapéutico de su veneno. Un estudio reciente reveló la presencia de péptidos con actividad citotóxica contra células tumorales, lo que abre nuevas posibilidades en la investigación de compuestos bioactivos con aplicaciones farmacológicas (Rincón-Cortés et al., 2017).

A pesar del creciente interés por esta especie, el conocimiento sobre su biología reproductiva sigue siendo limitado. Comprender los aspectos reproductivos de los escorpiones es fundamental para interpretar su dinámica poblacional, capacidad de dispersión y adaptación a distintos hábitats en condiciones naturales y bajo manejo en laboratorio. Los estudios histológicos permiten un análisis

sis detallado de las estructuras celulares y tisulares de los órganos reproductivos, algo esencial para entender sus funciones y relaciones con otros sistemas fisiológicos (Flórez-Abreu et al., 2020). No obstante, la literatura sobre histología reproductiva y ciclos reproductivos en quelicerados, incluyendo escorpiones, sigue siendo escasa (Makioka, 1992; Jędrzejowska et al., 2014; Toscano-Gadea, 2015; Copperi, 2018). A nivel regional, se identifican vacíos significativos en la investigación sobre especies del género *Tityus*; hasta la fecha, no se ha documentado una descripción histológica del ovario-útero en *T. macrochirus*.

En este contexto, el presente estudio tiene como objetivo describir histológicamente el ovario-útero y caracterizar el ciclo reproductivo de *Tityus macrochirus*, aportando nuevo conocimiento sobre la morfología y dinámica reproductiva de los escorpiones neotropicales, con implicaciones relevantes para su ecología, conservación y manejo, especialmente en escenarios de cambio ambiental y expansión de especies de interés médico.

## Materiales y métodos

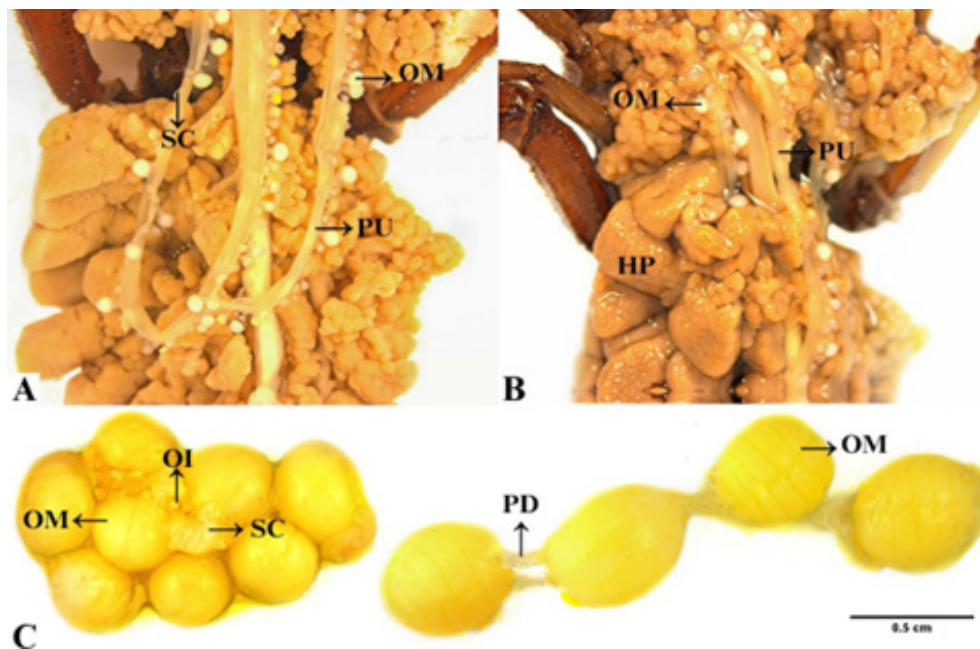
Para este estudio se colectaron siete hembras adultas de *T. macrochirus*, en el municipio de Chipaque a una altitud de 2150 m s.n.m a 2500 msnm, entre los meses de noviembre y diciembre de 2022, en la finca Los Cenizos, vereda Llano de Chipaque, departamento de

Cundinamarca, Colombia (4°26'10"N, 74°01'18"W; 2156 msnm), bajo el permiso marco de colecta de la Universidad Distrital Francisco José de Caldas, Resolución 0738 del 8 de julio de 2014.

Las colectas se realizaron por captura manual diurna. Posteriormente los individuos fueron transportados en cajas plásticas de 20 x 15 cm<sup>3</sup> con orificios en la parte superior y con sustrato de la localidad de origen al laboratorio de entomología del Grupo de investigación en artrópodos KUMANGUI de la Universidad Distrital.

Las hembras de la colecta se fijaron en formol bufferado al 10 %, se realizó una disección para extraer el útero-ovario, usando el protocolo propuesto por Polis (1990). A continuación, el tejido se lavó en agua destilada y se deshidrató en alcoholes graduales de etanol a concentraciones de 50 %, 60 %, 70 %, 80 %, 90 % y 100 % (30 minutos por alcohol) y xilol (10 minutos). Luego de esto, el tejido fue embebido en cuatro cambios de parafina: xilol con las siguientes proporciones: 25:75, 50:50, 75:25, 100:0. Los cortes histológicos se efectuaron con micrótomos de rotación Leica, referencia RM2125 RTS, a 11 µm de espesor, se tiñeron con hematoxilina eosina y finalmente se montaron en láminas portaobjetos con resina sintética. Se realizaron un total de 168 cortes dispuestos en 56 láminas.

La identificación y descripción del tejido se realizó bajo microscopio Leica DM750, siguiendo propuestas histológicas de Jędrzejowska et al., 2014. El registro fotográfico se realizó mediante el programa Leica application suite.



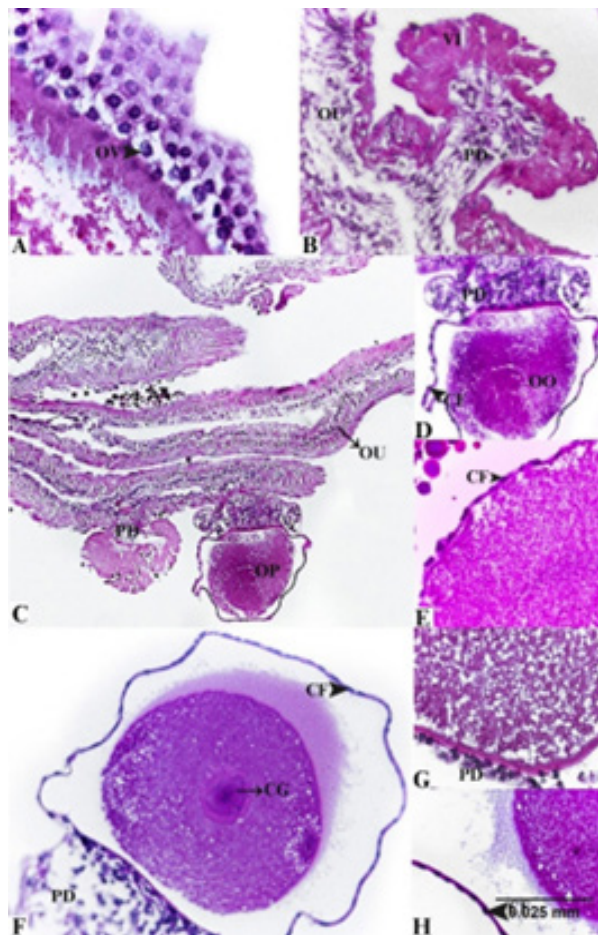
**Figura 1.** Morfología del útero-ovario del escorpión *Tityus macrochirus*. (A) y (B) Estructura macroscópica del ovario útero. OM: ovocito maduro, SC: cicatriz de gestación anterior, PU: proyección uterina, HP: hepatopáncreas. (C) Ovocitos maduros en vitelogenénesis temprana y tardía.

## Resultados y Discusión

### Ovario útero apoicogénico

A nivel estructural, la especie *T. macrochirus* posee un ovario útero apoicogénico, es decir, los ovocitos crecen dentro de folículos que son expuestos a la cavidad mesosomal y se conectan entre sí a la pared del ovario útero desarrollándose asincrónicamente, lo que resulta en ovocitos con distintas etapas de ovogénesis (Fig. 1: A-C).

En la observación macroscópica se identificaron diferentes estadios de maduración de los ovocitos y proyecciones uterinas cuyo objetivo principal es el crecimiento y proliferación gonadal. Asimismo, se hallaron estructuras circundantes al útero ovario, como el hepatopáncreas (Fig. 1A). A nivel histológico se evidenciaron las células foliculares que cubren la superficie hemocoélica de los ovocitos (Fig. 2E), caracterizadas por ser pocas y de epitelio plano con prolongaciones celulares delgadas y largas.



**Figura 2.** Histología del ovario-útero en etapas iniciales. (A) Vista macro. OV: Ovogonias. (B) Ovocito con pedicelo y vitelo. VI: vitelo, PD: pedicelo. (C), (D) y (E) Previtelogénesis temprana. OU:ovarioutero, OO: ovocito, CF: célula folicular. (F), (G) y (H) Previtelogénesis tardía. CG: célula germinal o núcleo del ovocito, CF: célula folicular.

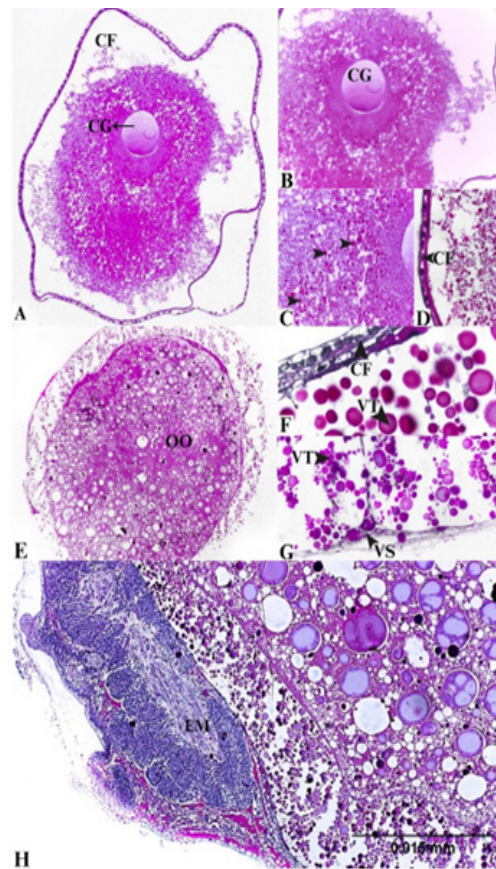
### **Etapas ciclo reproductivo**

Como se observa en la Figura 2C-E, se logró identificar la primera etapa del desarrollo ovárico, denominada previtelogénesis temprana, que se caracteriza por la unión de los ovocitos al ovariútero a través de tallos cortos. En esta fase, la superficie hemocélica de los ovocitos está cubierta por células foliculares planas, mientras que los tallos, en sus primeras etapas de formación, están compuestos por un número reducido de células columnares con núcleos alargados. El proceso para alcanzar esta fase tomó aproximadamente tres meses y medio, tiempo contado desde el nacimiento de las crías, su permanencia en el dorso materno y posterior descenso. Un mes después de este evento, los tejidos fueron procesados para su análisis histológico.

A medida que el desarrollo avanza, los ovocitos entran en la etapa de previtelogénesis avanzada o tardía (Fig. 2, F-H).

En esta fase, los ovocitos quedan expuestos a la cavidad mesosomal y se conectan al ovariútero mediante tallos ovocitarios más desarrollados. Las células foliculares ahora forman un epitelio cúbico sobre la superficie hemocélica del ovocito, mientras que los tallos, aunque aún en proceso de formación, muestran signos de bifurcación en su región luminal. La mayoría de las células del tallo permanecen interconectadas en su parte central, y algunas establecen contacto directo con el ovocito mediante sus membranas apicales. Para alcanzar esta segunda etapa, fue necesario esperar aproximadamente cuatro meses y medio, siguiendo el mismo protocolo de cuantificación empleado en la primera fase.

Un rasgo distintivo de ambas etapas es su fácil identificación a nivel macroscópico, tal como se muestra en la Figura 1A-B, ya que el ovario presenta una coloración blanquecina, característica de un estado previtelogénico.



**Figura 3.** Histología del ovario-útero etapas finales -vitelogénesis e inicio de embriogénesis. (A), (B) y (C) Vitelogénesis temprana. (D), (E) y (F) Vitelogénesis tardía. (H) Inicio de embriogénesis. CG: célula germinal, CF: célula folicular, VT: vitelo, OO: ovocito, VS: vesícula, EM: embrión.

En la Figura 3 A-C se observa la tercera etapa denominada vitelogénesis temprana. En esta las células foliculares forman un epitelio cúbico en la superficie hemocoélica del ovocito, los tallos de los ovocitos son más largos en comparación con las primeras etapas previtelogénicas y están compuestos por filas de células de tallo columnares. La cuarta etapa es la vitelogénesis tardía (Fig. 3 E-G), aquí los ovocitos están significativamente alargados y cubiertos por células foliculares en degeneración. Los tallos ovocitarios son largos y están conformados por numerosas células del tallo; en el citoplasma se observan vacuolas asociadas a procesos de degeneración celular.

Por otro lado, a comparación de la coloración de las dos primeras etapas, en las finales hay un cambio de color marcado, como se puede observar macroscópicamente en la Figura 1 C, con una coloración amarilla que indica un proceso de maduración y el ingreso de vitelo.

Polis (1990) llevó a cabo los estudios pioneros sobre el comportamiento reproductivo de los escorpiones, proporcionando observaciones detalladas sobre el cortejo, apareamiento y cuidado parental en diversas especies. Sus hallazgos sentaron las bases para una mejor comprensión de este proceso biológico. El estudio del ciclo reproductivo en escorpiones resulta fundamental para entender su biología y ecología. En este contexto, las investigaciones de Fet y Lowe (2000) han sido clave para ampliar el conocimiento sobre el tema. Estos autores analizaron las variaciones reproductivas dentro del grupo, identificando diferencias significativas entre especies y resaltando la diversidad de estrategias empleadas.

Una de las variaciones más notables es la época de reproducción, la cual depende tanto de la especie como de su hábitat. Además, estos estudios evidenciaron que factores estacionales, como los cambios en la temperatura, humedad y disponibilidad de alimento, pueden influir en la reproducción. Mientras que algunas especies presentan períodos específicos de mayor actividad reproductiva, otras pueden reproducirse de manera más continua a lo largo del año (Lira et al., 2014).

En contraste con los resultados, se observa que *Tityus macrochirus* es una especie que se encuentra en estado de gravidez a inicios del mes de diciembre, que corresponde a la temporada seca o de verano (Urrea et al.,

2019), entrando en parto desde diciembre hasta marzo aproximadamente, lo que demuestra que su reproducción está influenciada por la temperatura, la humedad y la disponibilidad de recursos. El estudio realizado por Lira y Albuquerque (2014) en la Mata Atlántica de Pernambuco, Brasil, reportó que la actividad y distribución de los escorpiones están fuertemente relacionadas con las variaciones estacionales y ambientales, esto sugiere que factores climáticos pueden modular los ciclos reproductivos de diferentes especies. Asimismo, Lira et al., (2013) analizaron el uso espacio-temporal de microhábitats por escorpiones en la selva atlántica de Brasil, encontrando que las condiciones ambientales afectan su actividad y reproducción. Estos hallazgos respaldan la idea de que la temporada seca influye en la gestación y parto de *T. macrochirus*, al igual que en otras especies de escorpiones, demostrando la relevancia del ambiente en sus ciclos biológicos.

Como sucede en la mayoría de los quelicerados, en los escorpiones todas las células de la línea germinal se diferencian en ovocitos y su crecimiento está respaldado únicamente por las células somáticas, como se observa en la Figura 1 A-C. A diferencia de otros arácnidos, las gónadas femeninas de escorpión son órganos en los que tiene lugar tanto la fecundación como el desarrollo embrionario, por ello se denominan ovariúteros (Farley, 1999). Además, la estructura del ovariútero es única en los escorpiones, consta de una red tubular compuesta por túbulos longitudinales y transversales que forman diferentes números de células (Matthiesen, 1970; Hjelte, 1990; Sissom, 1990; Farley, 1999; Jędrzejowska et al., 2014) (Fig. 1).

Actualmente se han reportado modificaciones estructurales, distinguiendo dos patrones de desarrollo embrionario: apoicogénico y katoikogénico (Laurie, 1890, 1896). En los escorpiones apoicogénicos, el ovario es una estructura compleja que puede consistir en varios lóbulos o segmentos conectados por conductos. Cada lóbulo contiene ovariolos, que son unidades funcionales que contienen ovocitos en diferentes etapas de desarrollo. Los ovariolos están rodeados por células foliculares que proporcionan soporte y nutrición a los ovocitos (Warburg, 2010).

En este estudio se observó que *T. macrochirus* posee un tipo de ovario apoicogénico, es decir, las crías se desarrollan a partir de huevos fertilizados que permanecen dentro del cuerpo de la madre hasta que están listos para nacer (Laurie, 1890). Esta estrategia reproducti-

va es notablemente diferente de la de muchos escorpiones, que presentan ovarios katoicogénicos, donde los óvulos son producidos y liberados en un ambiente externo, permitiendo que se desarrollen de manera independiente (González y López, 2018). Al igual que *T. macrochirus*, algunas arañas, como las del género *Latrodectus*, también presentan una variación en sus métodos de reproducción, ya que las hembras pueden almacenar el esperma de los machos durante un tiempo prolongado antes de fertilizar los huevos, lo que les permite optimizar el momento del nacimiento de las crías (Snow y Andrade, 2005).

En su estudio, Jedrzejowska et al., (2014) se centraron en el proceso de diferenciación celular en los ovario-útero, estructuras reproductivas clave en las hembras de escorpión. Estas células muestran diferencias en su morfología y distribución dentro de los órganos reproductivos, lo que sugiere funciones específicas en el proceso reproductivo. Por ejemplo, algunas células están asociadas con la producción y secreción de sustancias nutritivas para las crías en desarrollo, mientras que otras pueden desempeñar un papel en la protección y soporte de los embriones. En *T. macrochirus* se estableció una diferenciación por etapas de acuerdo a cambios morfológicos significativos en las células somáticas a lo largo del ciclo reproductivo del escorpión, tal como lo propone Jedrzejowska et al., (2014), destacando así las etapas del ciclo reproductivo que son: pre vitelogénesis temprana, con presencia de células epiteliales y foliculares planas y alargadas; previtelogenésis tardía, donde las células foliculares forman un epitelio cúbico en la superficie hemocélica del ovocito y las células de los tallos son columnares. La mayoría de las células del tallo están conectadas entre sí en la parte central; en la vitelogénesis temprana las células foliculares forman un epitelio cúbico y los tallos están compuestos por filas columnares; por su parte, en la vitelogénesis tardía los ovocitos están significativamente alargados y cubiertos por células foliculares en degeneración.

## Conclusiones

El presente estudio permitió describir histológicamente el ovario-útero y el ciclo reproductivo de *Tityus macrochirus*. En primer lugar, se evidenció que esta especie posee un ovario-útero de tipo apoicogénico, en el cual los ovocitos se desarrollan de manera asincrónica dentro de folículos expuestos a la cavidad mesosomal. Asimismo, se identificaron cuatro etapas clave en el desarrollo ovárico: previtelogenésis temprana, previtelogenésis tardía, vitelogénesis

temprana y vitelogénesis tardía, cada una caracterizada por cambios morfológicos específicos en los ovocitos, células foliculares y tallos ovocitarios.

Por otro lado, se determinó que el ciclo reproductivo de *T. macrochirus* está influenciado por factores ambientales como la temperatura y la humedad. En particular, se observó una mayor actividad reproductiva en la temporada seca, lo que sugiere una adaptación a las condiciones climáticas locales. Estos hallazgos coinciden con estudios previos en escorpiones, además, resaltan la compleja estructura del ovariútero y su papel fundamental en la fecundación y el desarrollo embrionario.

A pesar de los avances en el estudio del ciclo reproductivo de los escorpiones, existe una marcada escasez de investigaciones histológicas específicas sobre especies endémicas como *Tityus macrochirus*. Esta limitación dificulta la comprensión integral de su biología reproductiva, estrategias de adaptación al ambiente y dinámica poblacional. Además de su valor en el ámbito ecológico y taxonómico, *Tityus macrochirus* posee un alto interés médico pues pertenece a un género que incluye especies responsables de numerosos casos de escorpionismo en Latinoamérica. Comprender su ciclo reproductivo permite anticipar variaciones poblacionales que podrían aumentar el riesgo de accidentes por envenenamiento, apoyando así estrategias de control y prevención en salud pública.

Finalmente, el estudio de esta especie ofrece oportunidades en el campo de la biomedicina, dado que los componentes del veneno de escorpión, particularmente las toxinas peptídicas, han demostrado potencial en el desarrollo de fármacos analgésicos, antimicrobianos e incluso antitumorales. Una comprensión más profunda de la reproducción y fisiología de *T. macrochirus* puede facilitar el acceso sostenido a estos compuestos y contribuir al diseño de aplicaciones biomédicas innovadoras. Por lo anterior, este trabajo aporta información que contribuye al conocimiento científico de la especie, abriendo nuevas perspectivas para futuras investigaciones en reproducción, ecología y biotecnología aplicada.

## Agradecimientos

Los autores expresan su más sincero agradecimiento a Don Jorge y Edelmira, por su invaluable disposición al permitir la realización de las colectas, contribuyendo así al desarrollo de esta investigación. Finalmente, agradecemos al grupo de investigación KUMANGUI por su respaldo y colaboración, los cuales fueron fundamentales para la ejecución de este estudio.

## Referencias

Albuquerque, C.M.R., Barbosa, M.O. y Iannuzzi, L. 2009a. *Tityus stigmurus* (Thorell, 1876) (Scorpiones; Buthidae): respuesta al control químico y comprensión del escorpionismo entre la población. *Revista da Sociedade Brasileira de Medicina Tropical*, 42(3), 255–259. <https://doi.org/10.1590/S0037-86822009000300004>

Albuquerque, C.M.R., Porto, T.J., Amorim, M.L.P. y Neto, P.D.L.S. 2009b. Escorpionismo por *Tityus pusillus* Pocock, 1893 (Scorpiones; Buthidae) en el estado de Pernambuco. *Revista da Sociedade Brasileira de Medicina Tropical*, 42(2), 206–208. <https://doi.org/10.1590/S0037-86822009000200023>

Bechara, W.Y. y Liria, J. 2012. Morfometría geométrica en cinco especies de Buthidae y Scorpionidae (Arachnida: Scorpiones) de Venezuela. *Revista Mexicana de Biodiversidad*, 83(2), 421–431. Disponible en: [http://www.scielo.org.mx/scielo.php?script=sci\\_arttext&pid=S1870-34532012000200013&lng=es&nrm=iso](http://www.scielo.org.mx/scielo.php?script=sci_arttext&pid=S1870-34532012000200013&lng=es&nrm=iso)

Borges, A., Rojas-Runjaic, F.J.M., Diez, N., Faks, J.G., Camp, H.J.M.O.D. y Sousa, L.D. 2010. Envenenamiento por el escorpión *Tityus breweri* en el Escudo Guayanés, Venezuela: reporte de un caso, eficacia y reactividad del antiveneno y propuesta para una partición toxinológica de la fauna escorpiónica venezolana. *Wilderness & Environmental Medicine*, 21(4), 282–290. <https://doi.org/10.1016/j.wem.2010.06.008>

Copperi, M. S., Ferrero, A. A. y Peretti, A. V. 2018. *Biología reproductiva de arañas migalomorfas (Araneae, Mygalomorphae): patrones y mecanismos de selección sexual*. Tesis de doctorado. Instituto de Ciencias Biológicas y Biomédicas del Sur Bahía Blanca. Disponible en: <http://hdl.handle.net/11336/82871>

Cupo, P., Azevedo-Marques, M.M. y Hering, S.E. 2003. Accidentes por animales ponzoñosos: escorpiones y arañas. *Medicina (Ribeirão Preto)*, 36, 490–497. <https://doi.org/10.11606/issn.2176-7262.v36i2/4p490-497>

Farley, R.D. 1999. Chelicerate arthropods. Scorpions. 8, Pp 117–222. En Harrison F.W. y Foelix R.F. (Eds.), *Microscopic Anatomy of Invertebrates*, Wiley-Liss, New York.

Fet, V. y Lowe, G. 2000. Family Buthidae C.L. Koch, 1837. Pp 154–286. En Fet, V., Sissom, W. D., Lowe, G. y Braunwalder, M. E. (Eds.), *Catalog of the Scorpions of the World (1758–1998)*. New York Entomological Society.

Flórez-Abreu, S., Ávila, J.J.R., Cuervo, A.M.G. y García, A.G. 2020. Histología del complejo óptico y cerebro de *Eusembrinella* (Townsend, 1931) (Diptera: Calliphoridae). *Boletín de la Sociedad Entomológica Aragonesa (S.E.A.)*, 67, 211–216.

Flórez-Abreu S., García García, A.G. y Galindo-Cuervo, A. 2021. Descripción histológica de la organización neuronal en el cerebro de *Argia* (Odonata: Coenagrionidae), *Stilpnochlora* (Orthoptera: Tettigoniidae) y *Pepsis* (Hymenoptera: Pompilidae). *Boletín de la Sociedad Entomológica Aragonesa (S.E.A.)*, 69, 106–110.

- Flórez, E.D. 2001. Escorpiones de la familia Buthidae (Chelicerata: Scorpiones) de Colombia. *Biota Colombiana*, 2(1), 25–30. Disponible en: <https://revistas.humboldt.org.co/index.php/biota/article/view/87>
- Gómez C. J. P. y Otero P. R. 2007. Ecoepidemiología de los escorpiones de importancia médica en Colombia. *Revista Facultad Nacional de Salud Pública*, 25 (1), 50–60. <https://doi.org/10.17533/udea.rfnsp.210>
- Hjelle, J.T. 1990. Anatomy and morphology. Pp 9–63. En Polis G.A. (Ed.), *The Biology of Scorpions*. Stanford University Press, Stanford.
- Jędrzejowska, I., Szymusiak, K., Mazurkiewicz-Kania, M. y Garbiec, A. 2014. Differentiation of somatic cells in the ovarium of the apoikogenic scorpion *Euscorpium italicus* (Chelicerata, Scorpiones, Euscorpiidae). *Arthropod Structure & Development*, 43(4), 361–370. <https://doi.org/10.1016/j.asd.2013.11.004>
- Laurie M. 1890. The Embryology of a Scorpion (*Euscorpium italicus*). *Journal of Cell Science*, S2-31 (122): 105–142. <https://doi.org/10.1242/jcs.s2-31.122.105>
- Laurie, M. 1896. Notes on the anatomy of some scorpions, and its bearing on the classification of the order. *Annals and Magazine of Natural History*, 17, (99), 185–194. <http://dx.doi.org/10.1080/00222939608680350>
- Levy, G. y Amitai, P. 1980. *Fauna Palaestina. Arachnida I: Scorpiones*. Israel Academy of Sciences and Humanities. Jerusalem. 130 pp.
- Lira, A.F.A. y Albuquerque, C.M.R. 2014. Diversity of scorpions (Chelicerata: Arachnida) in the Atlantic Forest in Pernambuco, northeastern Brazil. *Check List*, 10(6), 1331–1335. <https://doi.org/10.15560/10.6.1331>
- Lira, A. F. A., Souza, A. M., Silva Filho, A. A. C. y Albuquerque, C. M. R. 2013. Spatio-temporal microhabitat use by two co-occurring species of scorpions in Atlantic rainforest in Brazil. *Zoology*, 116(3), 182–185. <https://doi.org/10.1016/j.zool.2013.01.002>
- Makioka, T. 1992. Reproductive biology of the viviparous scorpion, *Liocheles australasiae* (Fabricius) (Arachnida, Scorpiones, Ischnuridae) II. Repeated pregnancies in virgins. *Invertebrate Reproduction & Development*, 21(2), 161–167. <https://doi.org/10.1080/07924259.1992.9672232>
- Matthiesen, F.A. 1970. Reproductive system and embryos of Brazilian scorpions. *Anais da Academia Brasileira de Ciências*, 42(3), 627–632.
- Polis, G.A. 1990. Field and Laboratory Methods. Pp 161–224. En Polis G.A. (Ed.) *The Biology of Scorpions*. Stanford University Press, Stanford.
- Rincón-Cortés, C.A., Reyes-Montaña, É.A. y Vega-Castro, N.A. 2017. Purificación parcial de péptidos presentes en el veneno del escorpión *Tityus macrochirus* (Buthidae) y evaluación preliminar de su actividad citotóxica. *Biomédica*, 37(2), 238–249. <https://doi.org/10.7705/biomedica.v37i3.3265>

Sissom, W. D. 1990. Systematics of *Vaejovis dugesi* Pocock, with Descriptions of Two New Related Species (Scorpiones, Vaejovidae). *The Southwestern Naturalist*, 35(1), 47–53. <https://doi.org/10.2307/3671984>

Snow, L. S. E. y Andrade, M. C. B. 2005. Multiple sperm storage organs facilitate female control of paternity. *Proceedings of the Royal Society B: Biological Sciences*, 272(1568), 1139–1144. <https://doi.org/10.1098/rspb.2005.3088>

Soto-Alfaro, T.V., Muñoz-Medina, C.E., Rodríguez, J.J. y Parrilla-Álvarez, P.E. 2019. Efectos clínicos e histopatológicos agudos y subagudos del veneno de *Tityus breweri* en miocardio de hámsters. *Revista Médica de Risaralda*, 25(2), 65–72. <https://doi.org/10.22517/25395203.16411>

Teruel, R. y García, L.F. 2008. Rare or poorly known scorpions from Colombia. I. Redescription of *Tityus macrochirus* Pocock, 1897 (Scorpiones: Buthidae). *Euscorpius*, (63), 1–11. <https://dx.doi.org/10.18590/euscorpius.2008.vol2008.iss63.1>

Torres-Fernández, O., Yepes, G. E., Gómez, J. E. y Pimienta, H. J. 2004. Efecto de la infección por el virus de la rabia sobre la expresión de parvoalbúmina, calbindina y calretinina en la corteza cerebral de ratones. *Biomédica*, 24(1), 63–78. <https://doi.org/10.7705/biomedica.v24i1.1250>

Toscano-Gadea, C.A. 2015. Biología reproductiva, gestación y cantidad de crías de seis especies de escorpiones de Uruguay (Scorpiones: Bothriuridae, Buthidae, Euscorpiidae). *Boletín de la Sociedad Zoológica del Uruguay*, 24, 130–145.

Urrea, V.; Ochoa, A.; Mesa, O. 2019. Estacionalidad de la lluvia en Colombia. *Investigación en Recursos Hídricos*, 55(5), 4149–4162. <https://doi.org/10.1029/2018WR023316>

Warburg, M.R. 2010. Reproductive system of female scorpion: a partial review. *The Anatomical Record*, 293(10), 1738–1754. <https://doi.org/10.1002/ar.21219>