

PRESENTACIÓN DE CASO

PANCREATITIS AGUDA, RARA ENTIDAD
EN EL EMBARAZO

UN CASO CLÍNICO

Adolfo Trochez*, Juan Felipe Acosta**, Federico Benítez***

RESUMEN

Presentamos un caso ilustrativo de una paciente de 18 años de edad, previamente sana, primigestante, con embarazo a término y cuadro de patología abdominal, compatible con pancreatitis aguda severa, documentada mediante la clínica y ayudas diagnósticas como amilaturia y TAC abdominal. Presenta como complicación óbito fetal. Dada de alta 10 días después en mejores condiciones generales. La pancreatitis aguda durante el embarazo es una grave y rara complicación. Se destaca la importancia del diagnóstico correcto y las opciones terapéuticas en pacientes embarazadas para asegurar el bienestar materno y fetal

Palabras clave: *Pancreatitis aguda, embarazo*

ABSTRACT

We present an illustrative case of a patient of 18 years old, previously healthy, term pregnancy and abdominal pathology, consistent with severe acute pancreatitis, documented by clinical and diagnostic aids as amilasa in urine and abdominal CT scan. Introducing complication fetal death. Given high 10 days later in better conditions. Acute pancreatitis during

Recibido para evaluación: febrero 2 de 2008. Aprobado para publicación: febrero 28 de 2008.

* Especialista en Anestesiología y Medicina Crítica, Unidad de Cuidado intensivo Clínica La Estancia. Docente Departamento de Anestesiología y Reanimación Facultad de Ciencias de la Salud, Universidad del Cauca, Popayán, Colombia.

** Médico Cirujano, Residente de Cirugía General, Facultad de Ciencias de la Salud, Universidad del Cauca, Popayán, Colombia.

*** Cirujano General especialista en Medicina Crítica. Director Científico Unidad de Cuidados Intensivos Clínica La Estancia, Popayán Colombia. Docente Departamento de Medicina Interna Facultad de Ciencias de la Salud, Universidad del Cauca, Popayán, Colombia.

pregnancy is a serious and rare complication. It stresses the importance of proper diagnosis and treatment options in pregnant patients to ensure the welfare maternal and fetal

Key Words: *Acute pancreatitis, pregnancy*

INTRODUCCIÓN

La pancreatitis aguda (PA) es una rara condición durante el embarazo, ocurriendo en aproximadamente el 0,03 a 0,09% de las embarazadas (1-3). Las posibles causas de PA en el embarazo son las mismas que en las pacientes sin esta condición, destacando la enfermedad litiasica de la vía biliar como la causa más frecuente (67% a 100%), asociándose también con hipertrigliceridemia, ingestión de drogas, asociaciones virales y hereditarias, y en un número importante de pacientes a causas idiopáticas (17%) (1-8). Con respecto a la enfermedad litiasica, durante el embarazo la vesícula biliar es más grande, con menos movilidad, y su vaciamiento es más lento con respecto a pacientes no embarazadas, lo que condiciona la precipitación de partículas sólidas en la bilis y la formación de cálculos biliares (4,6,9,10).

El cuadro clínico está caracterizado por dolor abdominal epigástrico, náuseas y vómitos, y en algunos casos se asocia a un síndrome febril. El diagnóstico diferencial debe establecerse con colecistitis aguda, apendicitis aguda, infarto mesentérico, embarazo ectópico complicado, hiperemesis gravídica, preeclampsia e hígado graso agudo, entre otras patologías (3,4,8). El diagnóstico se confirma con medición sérica de amilasa o lipasa, las que se encuentran elevadas (4,3,11,12). En casos de hipertrigliceridemia la amilasa puede estar en rangos normales ya que se inhibe la activación de la amilasa (14)

El tratamiento es similar al de las pacientes no embarazadas, y es fundamentalmente de soporte con colecistectomía electiva después del parto, teniendo como objetivos la prevención y tratamiento de las alteraciones hemodinámicas, supresión de la excreción pancreática, restricción de ingesta de alimentos, tratamiento del dolor, prevención de posibles infecciones y tratamiento de las complicaciones, además del estudio de la condición fetal mediante ecografías y monitorización fetal (1,4,6). En las pacientes embarazadas, el tratamiento quirúrgico debe ser reservado para aquellas pacientes en que empeora su condición a pesar del manejo conservador, y puede ser realizado por medio de una colecistectomía la que

puede ser segura durante el primer trimestre y después de éste si es necesario (1,3,4,9,12). Más recientemente, el tratamiento quirúrgico por medio de una esfinterotomía endoscópica ha demostrado ser un procedimiento seguro y previene la pancreatitis biliar recurrente (1,3,4). El rol de la colecistectomía laparoscópica permanece controversial debido a reportes disímiles en cuanto a resultados maternos y fetales (1,13).

Con respecto al término del embarazo, este puede estar indicado en caso de que la paciente no responda al tratamiento conservador o en presencia de complicaciones derivadas de PA (4,12). La interrupción del embarazo no es mandatoria (15). La vía del parto permanece controversial, sin embargo algunos autores han establecido que la PA durante el embarazo no afecta la indicación de la vía del parto, y en ausencia de contraindicación para parto vaginal, éste es recomendado (6,12). Los riesgos fetales están dados principalmente por la prematuridad, la que ocurre en aproximadamente el 60% de los casos (6, 12).

CASO CLÍNICO

Paciente de 18 años G1P0, con embarazo a término, controles prenatales completos, sin episodios previos de dolor abdominal, comienza a presentar dolor abdominal de 6 horas de evolución en hipogastrio, posteriormente se generaliza se irradia hacia la espalda; junto con el cuadro clínico se presentan náuseas, vómito en 20 episodios y deposiciones diarreicas.

Al examen físico paciente con fascies de enfermedad aguda TA: 120/70, FC: 94 x', FR: 28 x'. T: 37°C. Mucosas rosadas semisecas, cuello simétrico, corazón taquicárdico, pulmones normoventilados, abdomen doloroso a la palpación superficial generalizada, útero no reactivo, sin cambios cervicales, FCF140.

Laboratorios: leucocitos 15.800 HB 15,9 HTO: 59 TGO 10 TGP 19 LDH 481 Bilirrubina Total 0.9 Bilirrubina Directa 0.41 Amilasa elevada 2 veces su rango normal, Amilauria 2.331, perfil biofísico fetal de 8/8 APACHE II

de 8, se realiza TAC con doble contraste que documentan cambios inflamatorios característicos de un estadio Baltazar B (figura 1)

Se establecen diagnósticos de:

Embarazo a término.
G1p1 Feto único vivo cefálico.
Pancreatitis aguda severa.
Deshidratación grado II.

El tratamiento inicial es de hidratación, analgesia, suspensión de la vía oral y conservador con relación al embarazo, no se consideró tratamiento antibiótico por los hallazgos tomográficos y clínicos.

Doce horas después la paciente no siente movimientos fetales, no se ausculta frecuencia cardíaca fetal con Doppler por lo cual se sospecha óbito fetal; es trasladada a unidad de cuidado intensivo (UCI) para soporte hemodinámico, en donde persiste con respuesta inflamatoria sistémica, se realiza inducción del trabajo de parto con misoprostol 50mcg cada 4 horas intravaginal, 16 horas después se obtiene óbito fetal con circular doble tensa de cordón umbilical.

La paciente permanece durante 2 días en la UCI con soporte hemodinámico, analgésico y nutricional, es trasladada a cuidados intermedios y luego a hospitalización, de donde egresa 8 días después en adecuadas condiciones generales

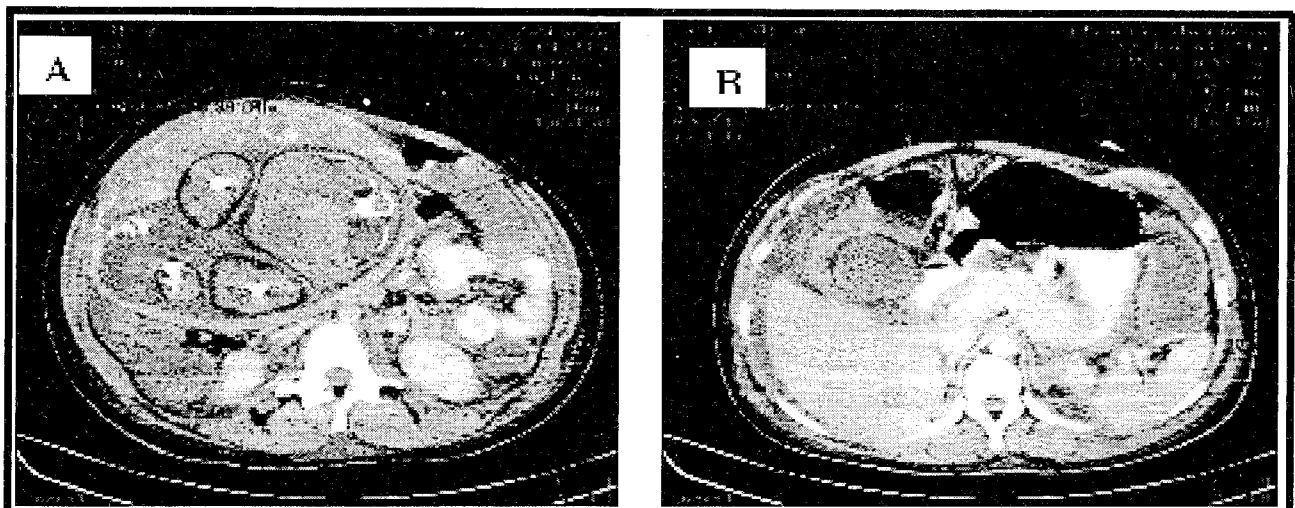
DISCUSIÓN

La pancreatitis aguda durante el embarazo es una rara condición. En nuestro medio son escasos los reportes sobre esta asociación y por lo tanto desconocemos su frecuencia.

El diagnóstico es difícil de realizar debido principalmente a su baja frecuencia, debiéndose considerar como diagnósticos diferenciales, gastritis aguda, hiperemesis gravídica, hígado graso agudo del embarazo y preeclampsia severa. Es fundamental confirmar el diagnóstico con amilasa o lipasa sérica y realizar el estudio ultrasonográfico de la vía biliar, como también el estudio mediante tomografía axial computada o específicamente la pancreatografía dinámica con el fin de analizar la condición glandular y establecer criterios pronósticos y de gravedad de la enfermedad. A propósito de las radiaciones que producen teratogenicidad, se considera que la probabilidad de algún defecto congénito aumenta en un 0,1% por cada 1.000 milirads a los que se expone el feto, principalmente en el primer trimestre, el porcentaje decrece a medida que avanza la gestación, la tomografía de abdomen se utilizan cerca de 5.000 milirads dosis no teratogénicas para el feto (15), por lo tanto el riesgo beneficio ante duda diagnóstica se debe superar con el empleo de dicho examen.

Como medida terapéutica, es necesaria la hospitalización en una unidad de cuidados intensivos para brindar el mejor tratamiento conservador posible.

Figura 1. TAC abdominal: A: se observan los órganos de la cavidad abdominal de la madre y arriba a la izquierda imagen de la cavidad pélvica del feto. B: TAC abdominal contrastado: se observa aumento difuso de la glándula pancreática, Baltazar B.



El manejo quirúrgico debe ser planteado en las pacientes en las que se ha comprobado el origen biliar y que presentan complicaciones a pesar del manejo conservador, o idealmente posterior al parto. La vía de abordaje quirúrgica debe ser decidida según la condición de la paciente, la edad gestacional y la experiencia del equipo quirúrgico. Se consideran medidas relativamente seguras la colecistectomía por laparotomía y la enfinterotomía endoscópica. Con respecto al manejo obstétrico, debe evaluarse la condición fetal mediante ecografía y monitorización electrónica de la frecuencia cardíaca fetal. La interrupción del embarazo se indica frente a complicación grave materna o alteración de la unidad feto placentaria.

En nuestro caso el origen de la pancreatitis aguda severa no fue del todo aclarado, no existen datos, con los cuales se pueda asociar la patología inflamatoria en la paciente. Por otra parte las condiciones de ingreso de la paciente no indicaban interrupción del embarazo o cirugía de urgencia, sin embargo la causa del óbito fetal no se relaciona directamente con la pancreatitis aguda ya que se documentó circular tensa del cordón al cuello en el momento del parto.

REFERENCIAS

1. **Barthel JS, Chowdhury T, Miedema BW.** Endoscopic sphincterotomy for the treatment of gallstone pancreatitis during pregnancy. *Surg Endosc* 1998; 12(5): 394-399.
2. **Badja N, Troche G, Zazzo JF, Benhamou D.** Acute pancreatitis and preeclampsia-eclampsia: a case report. *Am J Obstet Gynecol* 1997; 176(3): 707-709.
3. **Ramin KD, Ramin SM, Richey SD, Cunningham FG.** Acute pancreatitis in pregnancy. *Am J Obstet Gynecol* 1995; 173(1): 187-191.
4. **Scott LD.** Gallstone disease and pancreatitis in pregnancy. *Gastroenterol Clin North Am* 1992; 21(4): 803-815.
5. **Keilson LM, Vary CP, Sprecher DL, Renfrew R.** Hyperlipidemia and pancreatitis during pregnancy in two sisters with a mutation in the lipoprotein lipase gene. *Ann Intern Med* 1996; 124(4): 425-8.
6. **Beattie GJ, Keay S, Muir BB, Boddy K.** Acute pancreatitis with pseudocyst formation complicating pregnancy in a patient with a co-existent choledochal cyst. *Br J Obstet Gynaecol* 1993; 100(10): 957-9.
7. **De Chalain TM, Michell WL, Berger GM.** Hyperlipidemia, pregnancy and pancreatitis. *Surg Gynecol Obstet* 1988; 167(6): 469-73.
8. **Hasselgren PO.** Acute pancreatitis in pregnancy. Report of two cases. *Acta Chir Scand* 1980; 146(4): 297-9.
9. **Mckay AJ, O'neill J, Imrie CW.** Pancreatitis, pregnancy and gallstone. *Br J Obstet Gynaecol* 1980; 87(1): 7-50.
10. **Block P, Kelly TR.** Management of gallstone pancreatitis during pregnancy and the postpartum period. *Surg Gynecol Obstet* 1989; 168(5): 426-8.
11. **Karsenti D, Bacq Y, Brechot JF, Mariotte N.** Vol S, Tichet J. Serum amylase and lipase activities in normal pregnancy: a prospective case-control study. *Am J Gastroenterol* 2001; 96(3): 697-9.
12. **Young KR.** Acute pancreatitis in pregnancy: two cases reports. *Obstet Gynecol* 1982; 60(5): 653-657.
13. **Lanzafame RJ.** Laparoscopic cholecystectomy during pregnancy. *Surgery* 1995; 118: 627-33.
14. **Burgos L.** Pancreatitis aguda y embarazo *Rev. Chilena de Cirugía.* Vol 54 - N° 6, Diciembre 2002; págs. 686-692
15. **Herrera GM, Chávez-Tapia NC, Lizardo CJ.** Pancreatitis aguda y embarazo *Med Sur* 2003; 10 (2): 101-104